

This is an electronic reprint of the original article. This reprint may differ from the original in pagination and typographic detail.

---

## Keratiinit suoliston epiteelisoluissa ja paksusuolensyövän analytiikassa

Polari, Lauri; Voutilainen, Markku; Kallajoki, Markku; Toivola, Diana

*Published in:*  
Duodecim: lääketieteellinen aikakauskirja

Published: 01/01/2022

*Document Version*  
Final published version

*Document License*  
Publisher rights policy

[Link to publication](#)

*Please cite the original version:*  
Polari, L., Voutilainen, M., Kallajoki, M., & Toivola, D. (2022). Keratiinit suoliston epiteelisoluissa ja paksusuolensyövän analytiikassa. *Duodecim: lääketieteellinen aikakauskirja*, 138(10), 889. Article 138. <https://www.duodecimlehti.fi/xmedia/duo/duo16840.pdf>

### General rights

Copyright and moral rights for the publications made accessible in the public portal are retained by the authors and/or other copyright owners and it is a condition of accessing publications that users recognise and abide by the legal requirements associated with these rights.

### Take down policy

If you believe that this document breaches copyright please contact us providing details, and we will remove access to the work immediately and investigate your claim.

Lauri Polari, Markku Voutilainen, Markku Kallajoki ja Diana M. Toivola

## Keratiinit suoliston epiteelisoluissa ja paksusuolisyövän analytiikassa

Keratiinien muodostamat välikokoiset säikeet ovat välttämättömiä suoliston epiteelisolujen toiminnalle. Solun sisäinen keratiiniverkosto vaikuttaa solurakenteen tukemisen lisäksi moniin muihin prosesseihin, esimerkiksi kudosten läpäisevyyteen ja solujen signaalointiin. Ihmisellä tavataan kymmeniä eri keratiineja ja monilla epiteeleillä on tunnusomaiset keratiiniprofilinsa. Suolistoepiteelin keratiiniprofili eroaa monien muiden elimien vastaavista eikä keskimäärin muutu edes adenokarsinooman kehittyessä tai sen etäpesäkkeissä. Tätä hyödynnetään immunohistokemiaan perustuvassa syöpädiagnostiikassa, jossa suolistolle tyypillisten keratiinien perusteella on tunnistettu paksusuolisyövän etäpesäkkeitä monista eri kudoksista ja näin voitu päästä emokasvaimen jäljille.

Välikokoisiin säikeisiin kuuluvat keratiinit (K) ovat epiteelisolujen tukirangan keskeisiä komponentteja. Yhdessä säikeessä on lukuisia keratiinimolekyyliä toisiinsa sitoutuneena. Ne tukevat solua mekaanisesti, ja niiden välityksellä kytkeytyvät yhteen tuma ja soluliitokset (KUVA 1) (1).

Keratiinit jaetaan happamuutensa ja kokonsa mukaan tyyppeihin I ja II. Ihmisillä on tavattu yhteensä 54 erilaista keratiinia, joista 28 on tyyppiä I ja 26 tyyppiä II. Keratiinien numerointi ei ole aivan suoraviivaista: ihmiske-ratiineista tyyppiä I edustavat K9–K10, K12–K20, K23–K28 ja K31–K40 sekä tyyppiä II K1–K8 ja K71–K86, jälkimmäiseen joukkoon kuuluvat eri geenien koodaamat K6a–c ja K33a–b (2).

Eniten keratiineja on ihossa ja hiuksissa, mutta niiden pitoisuudet myös sisäelinten yhdenkertaisissa epiteelisoluissa ovat varsin suuria: 0,2–0,5 % kokonaisproteiineista (3). Tämä tekee niistä helposti havaittavia tutkimuskoh-teita, joiden avulla epiteelin voi immunohisto-kemiallisella värjäyksellä useimmiten erottaa ympäröivistä kudoksista.

Esittelemme suoliston keratiinikoostumuksen ja biologiaa sen taustalla, keratiinien hyö-

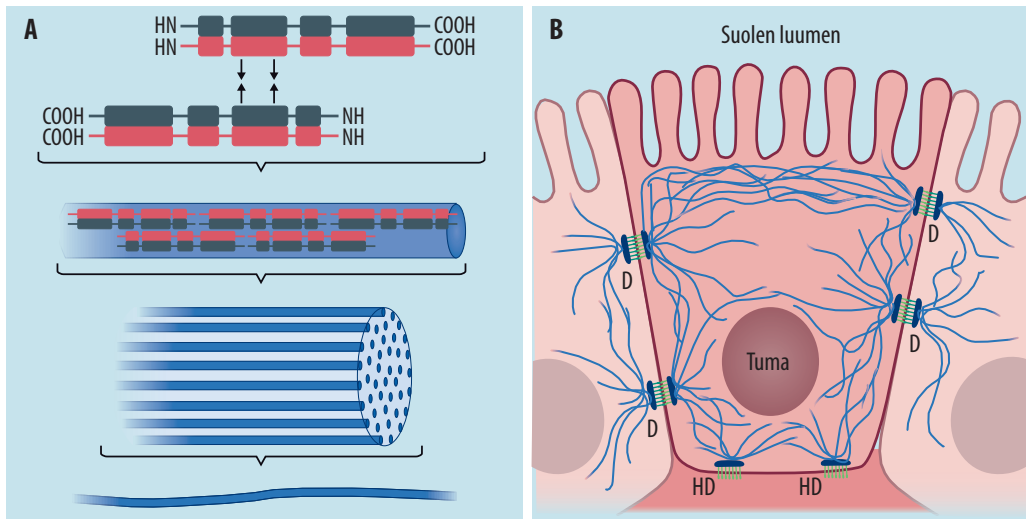
dyntämistä diagnostiikassa sekä niiden yhteyttä kasvaimen alatyyppeihin ja ennusteeseen.

### Keratiinit diagnostiikan apuna

Keratiinien ilmentyminen vaihtelee kudoksen ja solujen erilaistumisasteen mukaan. Esimerkiksi sappitiehyissä pari K7 ja K19 on yleisin, ja maksasoluissa taas esiintyvät vain K8 ja K18 (4). Yleisimmän parin lisäksi monissa epiteelikudoksissa on vähäisempiä määriä muita keratiineja. Siten monilla kudoksilla on toisistaan erottuvat keratiiniprofiilit. Näitä tunnusomaisia profiileja on hyödynnetty syöpädiagnostiikassa, sillä usein solun keratiiniprofili ei merkittävästi muutu karsinogeneesiin eikä metastasoitumisen yhteydessä (5).

Merkittävä keratiineja hyödyntävä diagnostiikka-alue on paksusuolisyövän etäpesäkkeiden tunnistaminen erityisesti maksasta, jossa ei luonnostaan ilmene suolistolle tyypillistä K20:tä (6). Etäpesäkkeen keratiinien avulla voidaan näin löytää myös epäselväksi jäänyt emokasvain.

Paksusuolisyövälle tunnusomaisena keratiiniprofilina on pidetty K20+/K7–:ta (K20:n ilmentyminen ja K7:n puuttuminen), jota hyö-



**KUVA 1.** Keratiinit solussa. A. Kaksi keratiinimolekyyliä, joista toinen tyyppiä I ja toinen tyyppiä II, muodostavat heterodimeerin. Kun se vastaavasti liittyy toiseen heterodimeeriin (kuvasa tummanharmaa ja punainen molekyyli), muodostuu tetrameeri. Tyyppi I ja II keratiinien kemialliset rakenteet eroavat toisistaan. Tyyppi I on hapan ja tyyppi II neutraali tai emäksinen. Keratiinisäikeessä useat samansuuntaiset tetrameerinauhat (kuvasa sininen) ovat sitoutuneet solulimassa toisiinsa sekä elektrostaattisten että hydrofobisten vuorovaikutusten ansiosta. B. Keratiinisäikeet suolistoepiteelisolujen solulimassa. Niiden pitoisuus on suuri solun apikaalisella puolella mikrovillusten alla lähellä suolen luumenia sekä desmosomi (D)- ja hemidesmosomiliitosten (HD) lähellä, joihin säikeet ovat kiinnittyneet desmoplakiiniin (D:t) ja plektiiniin (HD:t) välityksellä. Lisäksi säikeet kiinnittyvät myös solulimassa toisiinsa, tumaan sekä solun muuhun tukirankaan.

dynnetään rutiinimaisesti kliinisen patologian laboratorioissa. Paksusuolisyövästä 2000-luvulla tehtyjen tutkimusten mukaan tämä profiili ei kuitenkaan kata kaikkia kasvaimia, ja erityisesti joissain alatyypeissä K20+/K7--näytteet muodostavat vähemmistön (7). Keratiinien ilmentymiseen paksusuolen kasvaimissa vaikuttavatkin useat tekijät, kuten kasvaimen sijainti ja sen erilaistumisaste.

## Keratiinien merkitys

**Keratiinit suoliston epiteelissä.** Paksusuolen yleisemmät keratiinit ovat tyyppiin II K8 sekä tyyppiin I K19 ja K18, jotka muodostavat K8/K18- ja K8/K19-heterodimeerit (TAULUKKO 1). Lisäksi erityisesti limakalvon epiteelikryptojen yläosissa luumenia vasten olevat erilaistuneet solut ilmentävät voimakkaasti myös K20:tä.

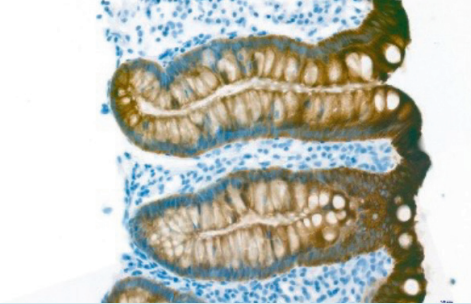
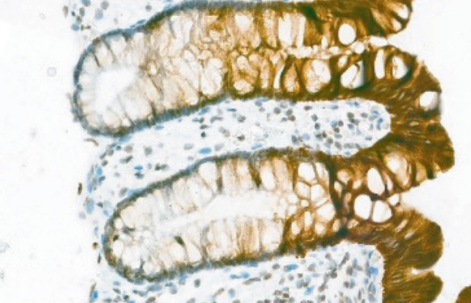
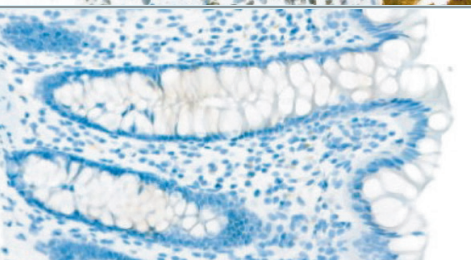
Keratiiniprofilin muuttumisen syytä solujen erilaistumisen yhteydessä ei tunneta, mutta keratiinit itsessään vaikuttavat kuitenkin osallistuvan myös solujen erilaistumisen ja jakautumisen säätelyyn (8). Vähäisiä määriä muita-

kin keratiineja (K23, K24 ja K80) on havaittu terveessä suolistossa (9,10). Solun sisällä keratiinit eivät jakaudu tasaisesti. Vaikka keratiinisäikeitä löytyy solulimasta, pitoisuudet ovat suuria suolistoepiteelisolujen reunoilla, joissa keratiinisäikeet kiinnittyvät erityisesti lateraaliin desmosomeihin lähellä apikaalista pintaa sekä hemidesmosomeihin, jolloin ne liittyvät epiteelisolut tyvikalvoon (KUVA 1).

**Yhteys sairauksiin.** Poistogeenisillä hiirillä tehtyjen kokeiden perusteella keratiinit ja etenkin K8 ovat niin suolistolle kuin muillekin elimille välttämättömiä (11). Tosin samaa tyyppiä edustavat keratiinit voivat joissakin tilanteissa korvata toisen tyyppiin vajausta, esimerkiksi pelkkä K18:n tai K19:n puuttuminen ei aiheuta merkittäviä terveysongelmia, mutta molempien poistogeenisyys johtaa alkiokuolemaan (12).

Yksittäisistä keratiineista K8 on suoliston toiminnalle keskeisin ainoana merkittävästi ilmentyvänä tyyppiin II keratiinina. K8-puutteiset hiiret kärsivät muun muassa paksusuolen epiteelin hyperproliferaatiosta, ionien vaihdon häiriöistä ja ripulista (11,13). Niiden suolis-

**TAULUKKO 1.** Keratiinien ilmeneminen terveeseen paksusuolen epiteelikryptoissa (ruskea DAB-värjäys, solujen tumat näkyvät hematoksyliinivärjäyksellä sinisenä).

Keratiini	Ilmeneminen	Esimerkkikuva
K8, K18, K19	Koko epiteelissä (kuvassa K8)	
K20	Erilaistuneessa epiteelissä	
K7	Ei ilmene merkittävästi terveessä suolistoepiteelissä	
K23, K24, K80	Ei tunneta tarkasti, mutta huomattavasti vähäisempää kuin K8:n, K18:n ja K19:n.	–

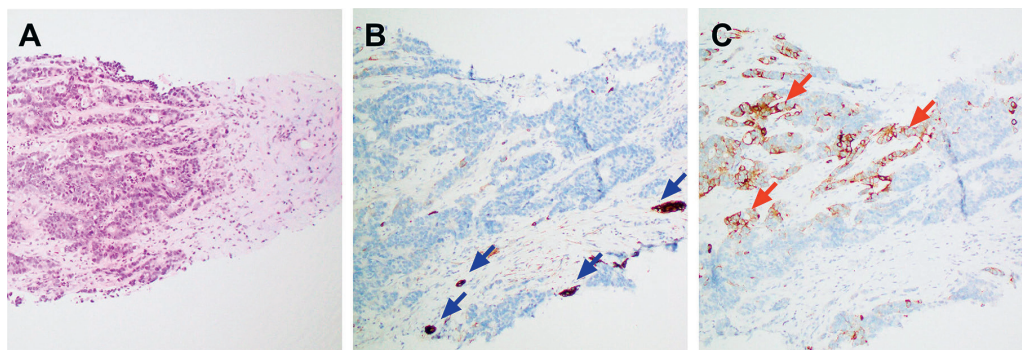
toepiteeli on myös erittäin altis kasvaimille (14).

Suolistosairauksissa ei ole löydetty selvää yhteyttä keratiinien pistemutaatioihin, joiden on havaittu olevan esimerkiksi monilethrixin (K81-, K83- tai K86-mutaatio hiuksissa, hiukset helminauhamaisia) ja epidermolysis bullosa simplexin (ihon K5- tai K14-mutaatio) taustalla (15,16). Tähän saattaa vaikuttaa suolistoepiteelisolujen kyky ilmentää useita keratiineja, jolloin muut saman tyyppin keratiinit voivat osittain paikata yksittäisen mutatoituneen proteiinin vaikutuksen. Samasta syystä myös yksittäisten keratiinien biologisen merkityksen osoittaminen on ollut vaativaa.

## Keratiinimuutokset paksusuolisyövässä

Suoliston merkittävimmät keratiinit K8, K18, K19 ja K20 ovat yleisiä myös suoliston karsinoomissa, vaikkakin kasvaimissa keratiinien suhde ja kokonaispitoisuus voivat poiketa terveestä kudoksesta (17).

Syöpädiagnostiikan kannalta K8, K18 ja K19 eivät ole erityisen kiinnostavia, sillä niitä esiintyy runsaasti myös muissa kudoksissa (7). K8 ja K18 ovat epiteelien keratiineista yleisimmät ja keskeinen keratiinipari muun muassa maksasoluissa, eksokriinisessa haimassa sekä eturauhasen luminaalisissa soluissa. K19 esiintyy



**KUVA 2.** Kasvainsolut ovat osittain K20-positiivisia maksan etäpesäkkeen paksusulelanäytteessä. Paksusuoლისyövälle tyypillisesti ne ovat K7-negatiivisia mutta K20-positiivisia (punainen nuoli). Maksan normaalit sappitiehyet taas ilmentävät K7:ää (sininen nuoli). A. Hematoksyliini-eosiini (HE) -värjäys. B. K7-värjäys. C. K20-värjäys. Näiden värjäyksiä perusteella primaarikasvaimen voi päätellä sijaitsevan luultavasti suolistossa.

eri tiehyissä kuten haiman kerääjätiehyessä ja sappitiehyissä, usein K7:n parina, jota taas ei juurikaan esiinny terveessä paksusuolessa (18).

K20-positiivisuus ja K7:n puuttuminen ovat yhdessä suolistoepiteelisolujen erityispiirre, jonka avulla voidaan tunnistaa myös suolistoperäisiä syövän etäpesäkkeitä esimerkiksi maksassa (KUVA 2). Etäpesäkkeiden K20-positiivisuuden perusteella on löydetty myös erittäin harvinaisia suolistoperäisiä etäpesäkkeitä esimerkiksi ihosta ja suusta (19,20). Monet yleiset syövät, kuten eturauhas-, rinta-, keuhko- ja maksasyöpä, eivät juurikaan ilmennä K20:tä, mikä tekee siitä hyvän poissulkevan merkkiaineen. K7- ja K20-positiivisuuden raja-arvona on usein käytetty vähintään 5 %:a epiteelisoluista (21–24).

K20+/K7--profiili ei kuitenkaan kata kaikkia suoliston adenokarsinomia. Erityisesti huonosti erilaistuneet kasvaimet, jotka ovat usein lähtöisin kryptojen alaosaista, ilmentävät harvemmin K20:tä (TAULUKKO 2). Syy tähän on, ettei K20 ilmene terveidenkään limakalvon epiteelikryptojen pohjalla, jolloin näistä soluista lähteneet kasvaimetkin ovat todennäköisemmin K20-negatiivisia (25).

Tarkemmin luokittelemattomista, sporadisista suoliston karsinoomista K20-negatiivisten kasvainten osuus oli eri tutkimuksissa 0–27 % (7). Vastaavasti K7:ää ilmensi 5–34 % paksusuolessa syövästä (7). Tutkimustulosten välinen suurehko vaihtelu saattaa liittyä tekniisiin eroihin, kuten käytettyyn K7-vasta-aineeseen ja vaihteluun siinä, miten suuressa osassa

K7-soluja on havaittava, jotta näyte voitaisiin määrittellä K7-positiiviseksi. Toisin kuin K8, K18 ja K19, K7 ei ilmene tasaisesti epiteelisä vaan sporadisesti joko yksittäisissä soluissa, kryptoissa tai näennäisen satunnaisissa osissa epiteeliä (KUVA 3). Siksi K7:n osalta väärä negatiivinen tulos on myös mahdollinen, mikäli on tarkasteltu vain pientä osaa kudoksesta.

K7:n osalta erityistapauksia vaikuttavat olevan haavaiseen paksusuoლისulehdukseen liittyvät syövät, joista jopa enemmistö (45–70 %) ilmentää K7:ää (27,28). Ilmiö tunnetaan huonosti, mutta K7:n tehostussäätely liittyy mahdollisesti syöpää edeltävään krooniseen tulehdukseen. Tutkitut aineistot ovat kuitenkin varsin pieniä, ja seurantadata K7:n muutoksista sairauden eri vaiheissa puuttuu.

Suoliston epiteeli ilmentää myös vähemmän tunnettuja keratiineja, joiden määritysmenetelmiä ei toistaiseksi juuri ole kliinisessä käytössä. Keratiinit K23, K24 (tyyppiä II) ja K80 (tyyppiä I) ovat vähän tutkittuja proteiineja, joiden perusmäärä suolistossa on pieni mutta joiden ilmentymisen on havaittu lisääntyvän merkittävästi syöpäsoluissa (10,29). K80:n on hiljattain arveltu toimivan myös onkogeenisena proteiinina, jolla on mahdollisesti osa syöpäsolujen migraatiosta ja proliferaatiosta (30).

Nämä harvinaiset keratiinit voivat jatkossa tarjota esimerkiksi immunohistokemiaan tai proteomiikkaan perustuvia uusia mahdollisuuksia syöpädiagnoosiikkaan, erityisesti mikäli ne voidaan tulevaisuudessa yhdistää tiettyihin suolistokarsinoomien alatyyppeihin.



**TAULUKKO 2.** Keskimääräisiä eroja suolistoepiteelin keratiinien ilmenemisessä paksusuolisyövän alatyypeittäin. Nuolet kuvaavat tilastollista eroa suhteessa verrokkikasvaimiin, vaikka kaikkien näiden muutosten osalta haajonta onkin suurta eikä mahdollinen keratiinimuutos ole siten suoraan pääteltävissä kasvaimen tyypistä tai rakenteesta.

Kasvain	Keratiinimuutokset	Verrokki
Oikeanpuoleinen paksusuoli	K7 ↑	Vasemmanpuoleinen
Alhainen erilaistumisaste	K20 ↓	Erilaistunut
<i>BRAF</i> -mutaatio	K7 ↑, K20 ↓	<i>BRAF</i> -valtatyyppi
CDX2 puuttuu	K20 ↓	CDX2-positiivinen
Mikrosatelliittien epästabiilius	K20 ↓	Ei MMR-virhettä
IBD-historia	K7 ↑↑	Sporadinen

↑ = ero suurenee, ↓ = ero pienenee, *BRAF* = v-raf murine sarcoma viral oncogene homolog B1, CDX2 = caudal-type homeobox protein 2, IBD = tulehdukselliset suolistosairaudet, MMR = kahdentumisvirheiden korjaus

## Keratiinit paksusuolisyövän alatyypeissä

K20+/K7- on yleisin profiili hyvin erilaistuneissa adenokarsinoomissa ja sinettisolukarsinoomissa (70–80 % kasvaimista) sekä musinoosisissa adenokarsinoomissa (50–60 % kasvaimista) (22,31). K20:n ilmeneminen on vähäistä huonosti erilaistuneissa kasvaimissa (KUVA 4). Tämän lisäksi sen pitoisuudessa on löydetty eroja myös muiden paksusuolen karsinoomien alatyypien välillä.

K20:n ilmentyminen väheni mikrosatelliittiepästabiileissa syöpäsoluissa, joiden nukleotidisekvenssi on yleisesti pidentynyt esimerkiksi DNA:n kahdentumisvirheiden korjauksen (mismatch repair, MMR) häiriön takia (31–33). Samalla havaittiin, että K20-negatiivisuus liittyy parempaan ennusteeseen ja matalampaan invaasioasteeseen (26,31). Tosin tapaus, jossa K20:n lisäksi myös K8 on vähentynyt, voi myös viitata epitelialis-mesenkymaalisen siirtymän voimistumiseen ja erittäin aggressiiviseen kasvaintyyppiin (34). Vastaavasti K20:n lisääntyminen ennustaa uusiutumista ja huonoa ennustetta (26). Syyksi on arvioitu sitä, että K20 saattaa edistää etäpesäkkeiden muodostumista ja että K20-negatiivisissa kasvaimissa on enemmän lymfosyyttejä (31,33).

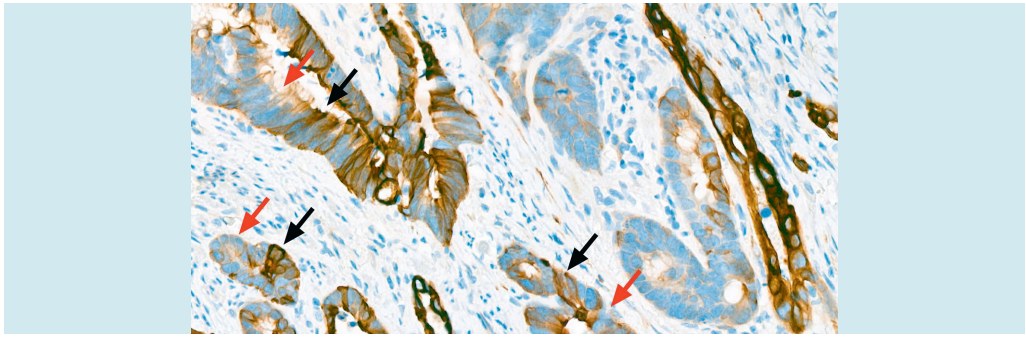
Kummankaan ilmiön syytä ei tunneta, mutta K20-negatiivisuus on yhteydessä myös homeolaattikkoproteiini 2:n (homeobox protein CDX2) puuttumiseen (TAULUKKO 2). CDX2

on erityisesti suolistoepiteelin solunjakautumista ja erilaistumista säätelevä kasvutekijä, jota on K20:n tavoin käytetty paksusuolisyövän etäpesäkkeiden osoittamiseen. Toisin kuin K20, CDX2 ei muutu gradienttimaisesti kryptassa, jolloin sen pohjalta lähtenyt kasvain voi olla CDX2-positiivinen ja K20-negatiivinen (KUVA 4). CDX2 saattaa kuitenkin vähetä tai hävitä soluista karsinogeneesiin aikana.

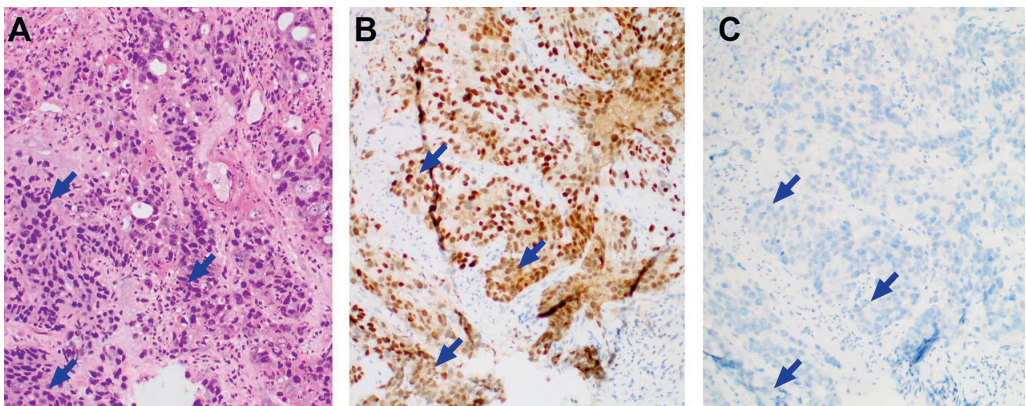
K20:n rinnalla on tutkittu myös muita suolistolle tyypillisiä merkkiaineita, kuten SATB2:ta (35). Useamman merkkiaineen löytyminen näytteestä luonnollisesti varmentaa diagnoosia, esimerkiksi kun löydöstä verrataan musinoosiseen munasarjasyöpään, jossa K20 voi myös ilmetä (36).

Siitä, miksi K7 ilmenee joissain soluissa erittäin voimakkaasti, ei ole selvää hypoteesia (KUVA 3). Suuressa osassa soluista se ei kuitenkaan ilmene ollenkaan. Koliittikarsinoomissa K7 on varsin yleinen, mutta tämän liittymistä karsinogeneesiin ei tunneta. Potilaiden iän ja sukupuolen ei ole havaittu vaikuttavan asiaan (37). Kuitenkin kasvaimissa, joiden *BRAF*-geenissä on tapahtunut mutaatio, K7 on 4–6 kertaa yleisempää (TAULUKKO 2) (21,23).

K7-positiivisista kasvaimista suurin osa on proksimaalisia eli oikeanpuoleisia, ja kasvaimen rakennetta tarkasteltaessa K7 on yleisintä ulkoreunoilla, silmuilevilla alueilla sekä imusolmukkeiden etäpesäkkeissä (22,24). On mielenkiintoista, että paksusuolisyöpäpotilaiden näytteissä on havaittu vaihtelevasti muitakin keratiineja, kuten K1:tä, K6:ta, K9:ää, K10:tä



**KUVA 3.** K7 voi ilmetä paksusuolen adenokarsinoomassa laikuittain, jolloin vierekkäistenkin kasvainsolujen intensiivisyys vaihtelee voimakkaasti: punainen nuoli osoittaa solun K7:n vähäistä ilmenemistä ja musta runsasta. Kuvassa on haavaista koliittia sairastavalta potilaalta löydettyä syöpäsolukkoa, jossa K7:n ilmeneminen on yleisempää kuin sporadisissa paksusuolen karsinooissa.



**KUVA 4.** Huonosti erilaistunut paksusuolen adenokarsinooma, joka kuitenkin ilmentää suolistoepiteelille tyypillistä CDX2:ta. Hematoksyliini-eosini (HE) -värjätty (A), CDX2-värjätty (B) ja K20-värjätty (C) kudoksenäyte. Kasvainsolut erottuvat ruskeina (B). Esimerkkejä kasvainsoluista on merkitty kuviin nuolilla.

ja K14:ää, joita ei terveessä suolistossa nykytiedon mukaan juuri esiinny (34,38).

### Keratiinien tutkiminen verinäytteestä

CYFRA 21-1 -määrityksessä mitataan K19-fragmenttien määrä. Seerumin suurentuneen CYFRA 21-1 -arvon havaittiin hiljattain ilmestyneessä meta-analysissä ennakoivan ei-pienisoluisen keuhkosyövän suurempaa leviämistä ja siten huonompaa ennustetta (39). Vastaavaa yhteenvetoa keratiinien määrästä verenkierrossa suhteessa paksusuolisyöpään ei ole tietojemme mukaan ilmestynyt. Paksusuolisyöpää sairastavien veren K20-pitoisuuden on tosin havaittu suurenevan, mutta tutkimustieto asiasta on osin ristiriitaista (40).

Pieniäkössä aineistossa veren CYFRA 21-1

-arvo näyttää korreloivan muiden paksusuolisyövän merkkiaineiden kanssa (41). Lisää klinisiä tutkimuksia kuitenkin tarvitaan selvittämään keratiinien mahdollista merkitystä osana monimuuttuja-analytiikkaa. Ne ovat verestä suhteellisen helposti mitattavia merkkiaineita, mutta myös osa tervettä kudosta, jolloin raja-arvojen määrittäminen voi olla vaativaa ja edellyttää merkittävästi nykyistä suurempia tutkimusaineistoja.

Tyypillisesti suoliston keratiineja on määritetty vasta-aineväryksellä kudoksenäytteistä, mutta verenkierrossa olevien syöpäsolujen määrää voidaan tutkia myös mittaamalla keratiinien lähetti-RNA:n (mRNA) määrää verinäytteestä. Vaikka syöpäpotilaiden veren keratiinipitoisuuksien on havaittu olevan suurentuneita ja mahdollisesti suhteessa syöpäkudoksen kokonaismäärään elimistössä, myös kasvainten

kirurginen poisto voi väliaikaisesti joko lisätä tai pienentää keratiineja ilmentävien solujen määrää (40,42).

Verianalyysensä vaikeuttavat joidenkin terveen henkilöiden suuret tausta-arvot sekä suuri hajonta potilasnäytteiden K20-pitoisuuksissa. Veren suurentuneen keratiinien mRNA-pitoisuuden käsitetään jossain määrin liittyvän kasvainten kokonaisuudessaan (7). Pieni leikkauksen jälkeinen pitoisuus voi taas olla yhteydessä hyvään ennusteeseen ja syövän vähäiseen uusiutumiseen (42).

## Lopuksi

Suoliston keratiinit ylläpitävät sen rakennetta ja tasapainoa. Niiden kokonaispitoisuus sekä terveessä että sairaassa suolistoepiteelissä on suuri, eivätkä ne yleensä häviä karsinogeenisissa epiteliallis-mesenkymaalisesta siirtymästä huolimatta. Tämän vuoksi keratiiniprofiilin perusteella voidaan usein selvittää syöpäkasvaimen alkuperä, erityisesti hyödyntämällä K20:n ja K7:n ilmenemistä. Myös uudet 2000-luvulla löydetyt keratiinit, kuten K23, K24 ja K80, joiden suurentunut pitoisuus on yhdistetty paksusuolisyöpään, voivat tulevaisuudessa toimia merkkiaineina syöpädiagnostiikassa.

Lisääntynyt tieto keratiinien biologisista rooleista samoin kuin niiden ilmenemiserot paksusuolisyövän eri alatyypeissä mahdollistavat tulevaisuudessa keratiinidatan laajemman hyödyntämisen esimerkiksi diagnoosin

## Ydinasiat

- ▶ Keratiinit ovat suoliston toiminnallisuuden kannalta keskeisiä epiteelisolujen rakenneproteiineja, jotka kuuluvat välikokoisten säikeiden proteiiniperheeseen.
- ▶ Keratiinit ilmenevät kudosspesifisesti ja pareittain, suolistossa yleiset parit ovat K8/K19, K8/K18 ja K8/K20.
- ▶ Kudoksen keratiiniprofiili säilyy usein karsinogeenisissa.
- ▶ K20-positiivisuutta ja K7-negatiivisuutta pidetään paksusuolisyövälle ja sen etäpesäkkeille tyypillisenä, mitä hyödynnetään diagnostiikassa.
- ▶ Suolistokeratiinien muutokset voidaan yhdistää paksusuolisyövän alatyyppeihin.

tarkentamisessa ja henkilökohtaisen hoidon suunnittelussa. Havainnot viittaavat sekä keratiinien synteessin että posttranslationalaisen säätelyn muuttuvan stressiolosuhteissa ja myös niistä toivuttaessa (43). Uudet tutkimusmenetelmät, kuten monikanavainen digitaalipatologia ja proteomiikka, tarjoavat tulevaisuudessa mahdollisuuksia tutkia useita biomerkkiaineita yhtäaikaaisesti (34,38,44). Tällöin keratiinit helposti havaittavina proteiineina voivat yhä vahvistaa asemaansa paksusuolisyöpien diagnostiikassa. ■

**LAURI POLARI, FT, erikoistutkija**

Åbo Akademi

**MARKKU VOUTILAINEN, professori, ylilääkäri**

Turun yliopisto ja Turun yliopistollinen keskussairaala

**MARKKU KALLAJOKI, LKT, dosentti, patologian**

**erikoislääkäri, vastuualuejohtaja**

Turun yliopistollinen keskussairaala

**DIANA M. TOIVOLA, FT, dosentti, apulaisprofessori**

Åbo Akademi

**VASTUUTOIMITTAJA**

Tuomas Mirtti

## SIDONNAISUUDET

**Lauri Polari:** Ei sidonnaisuuksia

**Markku Voutilainen:** Apuraha (Takeda), luentopalkkio/asiantuntijapalkkio (Biocodex, Norgine), korvaukset koulutus- ja kongressikuluista (Pfizer)

**Markku Kallajoki:** Luentopalkkio/asiantuntijapalkkio (Roche, Bayer), korvaukset koulutus- ja kongressikuluista (Roche, BMS, Bayer)

**Diana Toivola:** Ei sidonnaisuuksia



**KIRJALLISUUTTA**

1. Haimov E, Windoffer R, Leube RE, ym. Model for bundling of keratin intermediate filaments. *Biophys J* 2020;119:65–74.
2. Schweizer J, Bowden PE, Coulombe PA, ym. New consensus nomenclature for mammalian keratins. *J Cell Biol* 2006;174:169–74.
3. Zhong B, Zhou Q, Toivola DM, ym. Organ-specific stress induces mouse pancreatic keratin overexpression in association with NF-κB activation. *J Cell Sci* 2004;117:1709–18.
4. Ku NO, Strnad P, Bantel H, ym. Keratins: biomarkers and modulators of apoptotic and necrotic cell death in the liver. *Hepatology* 2016;64:966–76.
5. Moll R, Krepler R, Franke WW. Complex cytokeratin polypeptide patterns observed in certain human carcinomas. *Differentiation* 1982;23:256–69.
6. Moll R, Lowe A, Laufer J, ym. Cytokeratin 20 in human carcinomas: a new histodiagnostic marker detected by monoclonal antibodies. *Am J Pathol* 1992;140:427–47.
7. Polari L, Alam CM, Nyström JH, ym. Keratin intermediate filaments in the colon: guardians of epithelial homeostasis. *Int J Biochem Cell Biol* 2020;129:105878.
8. Lähdeniemi IAK, Misiorek JO, Antila CJM, ym. Keratins regulate colonic epithelial cell differentiation through the Notch1 signalling pathway. *Cell Death Differ* 2017;24:984–96.
9. Birkenkamp-Demtroder K, Mansilla F, Brandt F, ym. Phosphoprotein keratin 23 accumulates in MSS but not MSI colon cancers in vivo and impacts viability and proliferation in vitro. *Mol Oncol* 2007;1:181–95.
10. Li C, Liu X, Liu Y, ym. Keratin 80 promotes migration and invasion of colorectal carcinoma by interacting with PRKDC via activating the AKT pathway. *Cell Death Dis* 2018;9:1009.
11. Baribault H, Penner J, Iozzo RV, ym. Colorectal hyperplasia and inflammation in keratin 8-deficient FVB/N mice. *Genes Dev* 1994;8:2964–73.
12. Hesse M, Franz T, Tamai Y, ym. Targeted deletion of keratins 18 and 19 leads to trophoblast fragility and early embryonic lethality. *EMBO J* 2000;19:5060–70.
13. Toivola DM, Krishnan S, Binder HJ, ym. Keratins modulate colonocyte electrolyte transport via protein mistargeting. *J Cell Biol* 2004;164:911–21.
14. Misiorek JO, Lähdeniemi IAK, Nyström JH, ym. Keratin 8-deletion induced colitis predisposes to murine colorectal cancer enforced by the inflammasome and IL-22 pathway. *Carcinogenesis* 2016;37:777–86.
15. Tao G, Strnad P, Zhou Q, ym. Analysis of keratin polypeptides 8 and 19 variants in inflammatory bowel disease. *Clin Gastroenterol Hepatol* 2007;5:857–64.
16. Omary MB, Coulombe PA, McLean WHI. Intermediate filament proteins and their associated diseases. *N Engl J Med* 2004;351:2087–100.
17. Evans CA, Rosser R, Waby JS, ym. Reduced keratin expression in colorectal neoplasia and associated fields is reversible by diet and resection. *BMJ Open Gastroenterol* 2015;2:1–12.
18. Van Niekerk CC, Jap PHK, Ramaekers FCS, ym. Immunohistochemical demonstration of keratin 7 in routinely fixed paraffin-embedded human tissues. *J Pathol* 1991;165:145–52.
19. Junak M, Jecius H, Erdrich J, ym. Cutaneous metastasis in the setting of both colon and breast primary malignancies. *Case Rep Gastrointest Med* 2020;2020:1–4.
20. Romanet I, Lan R, Ordioni U, ym. A rare case of oral metastasis of colon adenocarcinoma. *J Stomatol Oral Maxillofac Surg* 2018;119:229–31.
21. Gurzu S, Jung I. Aberrant pattern of the cytokeratin 7/cytokeratin 20 immunophenotype in colorectal adenocarcinomas with BRAF mutations. *Pathol Res Pract* 2012;208:163–6.
22. Bayrak R, Yenidünya S, Haltas H. Cytokeratin 7 and cytokeratin 20 expression in colorectal adenocarcinomas. *Pathol Res Pract* 2011;207:156–60.
23. Landau MS, Kuan SF, Chiosea S, ym. BRAF-mutated microsatellite stable colorectal carcinoma: An aggressive adenocarcinoma with reduced CDX2 and increased cytokeratin 7 immunohistochemical expression. *Hum Pathol* 2014;45:1704–12.
24. Harbaum L, Pollheimer MJ, Kornprat P, ym. Keratin 7 expression in colorectal cancer - freak of nature or significant finding? *Histopathology* 2011;59:225–34.
25. Imai Y, Yamagishi H, Fukuda K, ym. Expression of cytokeratin 20 indicates invasive histological phenotype in poorly differentiated colorectal adenocarcinoma. *Anticancer Res* 2014;168:159–67.
26. Tunca B, Tezcan G, Cecener G, ym. Overexpression of CK20, MAP3K8 and EIF5A correlates with poor prognosis in early-onset colorectal cancer patients. *J Cancer Res Clin Oncol* 2013;139:691–702.
27. Tatsumi N, Kushima R, Vieth M, ym. Cytokeratin 7/20 and mucin core protein expression in ulcerative colitis-associated colorectal neoplasms. *Virchows Arch* 2006;448:756–62.
28. Stenling R, Lindberg J, Rutegård J, ym. Altered expression of CK7 and CK20 in preneoplastic and neoplastic lesions in ulcerative colitis. *Apmis* 2007;115:1219–26.
29. Rogers MA, Winter H, Langbein L, ym. The human type I keratin gene family: characterization of new hair follicle specific members and evaluation of the chromosome 17q21.2 gene domain. *Differentiation* 2004;72:527–40.
30. Lin J, Fan X, Chen J, ym. Small interfering RNA-mediated knockdown of KRT80 suppresses colorectal cancer proliferation. *Exp Ther Med* 2020;20:176.
31. Yamagishi H, Imai Y, Okamura T, ym. Aberrant cytokeratin expression as a possible prognostic predictor in poorly differentiated colorectal carcinoma. *J Gastroenterol Hepatol* 2013;28:1815–22.
32. McGregor DK, Wu TT, Rashid A, ym. Reduced expression of cytokeratin 20 in colorectal carcinomas with high levels of microsatellite instability. *Am J Surg Pathol* 2004;28:712–8.
33. Lugli A, Tzankov A, Zlobec I, ym. Differential diagnostic and functional role of the multi-marker phenotype CDX2/CK20/CK7 in colorectal cancer stratified by mismatch repair status. *Mod Pathol* 2008;21:1403–12.
34. Hernandez BY, Frierson HF, Moskaluk CA, ym. CK20 and CK7 protein expression in colorectal cancer: demonstration of the utility of a population-based tissue microarray. *Hum Pathol* 2005;36:275–81.
35. Knösel T, Emde V, Schlüns K, ym. Cytokeratin profiles identify diagnostic signatures in colorectal cancer using multiplex analysis of tissue microarrays. *Cell Oncol* 2006;28:167–75.
36. Dragomir A, De Wit M, Johansson C, ym. The role of SATB2 as a diagnostic marker for tumors of colorectal origin: results of a pathology-based clinical prospective study. *Am J Clin Pathol* 2014;141:630–8.
37. Aldaoud N, Erashdi M, Alkhatib S, ym. The utility of PAX8 and SATB2 immunohistochemical stains in distinguishing ovarian mucinous neoplasms from colonic and appendiceal mucinous neoplasm. *BMC Res Notes* 2019;12:1–6.
38. Holm M, Joensuu S, Saraswat M, ym. Plasma protein expression differs between colorectal cancer patients depending on primary tumor location. *Cancer Med* 2020;9:5221–34.
39. Yu Z, Zhang G, Yang M, ym. Systematic review of CYFRA 21-1 as a prognostic indicator and its predictive correlation with clinicopathological features in non-small cell lung cancer: a meta-analysis. *Oncotarget* 2017;8:4043–50.
40. Šamija I, Lukač J, Mubrin MK, ym. Detection of cytokeratin-20-positive cells in preoperative and postoperative blood samples from colorectal cancer patients by real-time RT-PCR. *Int J Biol Markers* 2013;28:174–81.
41. Dressen K, Herrmann N, Manekeller S, ym. Diagnostic performance of a novel multiplex immunoassay in colorectal cancer. *Anticancer Res* 2017;37:2477–86.
42. Uen YH, Lin SR, Wu DC, ym. Prognostic significance of multiple molecular markers for patients with stage II colorectal cancer undergoing curative resection. *Ann Surg* 2007;246:1040–6.
43. Toivola DM, Strnad P, Habtezion A, ym. Intermediate filaments take the heat as stress proteins. *Trends Cell Biol* 2010;20:79–91.
44. Blom S, Paavolainen L, Bychkov D, ym. Systems pathology by multiplexed immunohistochemistry and whole-slide digital image analysis. *Sci Rep* 2017;7:1–13.